



INTISARI SAINS MEDIS

Published by Intisari Sains Medis

Atipikal intraosseus hemangioma: laporan kasus



CrossMark

Pande Putu Bagus Premana^{1*}, Elysanti Dwi Martadiani², Ni Nyoman Margiani²,
I Wayan Juli Sumadi³

ABSTRACT

Introduction: Atypical hemangioma is rarely found benign neoplasm which frequently involves the vertebrae and craniofacial bones. Meanwhile, soft tissue hemangioma is a benign vascular neoplasm commonly encountered. When it occurs in long bones, it is usually found at diaphysis and meta-diaphysis. Intraosseous hemangioma can occur at any age and is usually asymptomatic, whereas soft tissue hemangioma is more frequent in women compared to men.

Case report: A 26-year-old woman had a complained about pain on the left thigh over the past 10 years, that worsened for the past few months. Her growth and development was normal. Five years before admission, she had fallen while walked, but no history of having surgery. Femur radiograph showed expansile lytic lesion with narrow transitional zone accompanied by sclerotic

and ground glass appearance on left femoral diaphysis and soft tissue swelling that contain calcification. CT scan revealed well defined lobulated solid soft tissue mass with calcification within the mass. It contains dilated and tortuous vascular component, causing expansile lytic lesion and cortical destruction.

Conclusion: Soft tissue Hemangioma is often found to have a higher occurrence in women compared to men. Unlike hemangioma in the axial bone, the diagnosis of hemangioma in the appendicular bone is more challenging due to rare cases and non-specific radiological features. Intraosseous hemangioma can provide varied radiological features and must be included in comparative diagnosis of osteolytic and expansile lesions.

Keywords: intraosseous hemangioma, soft tissue hemangioma, osteolytic.

Cite This Article: Premana, P.P.B., Martadiani, E.D., Margiani, N.N., Sumadi, I.W.J. 2021. Atipikal intraosseus hemangioma: laporan kasus. *Intisari Sains Medis* 12(1): 467-471. DOI: [10.15562/ism.v12i1.942](https://doi.org/10.15562/ism.v12i1.942)

ABSTRAK

Pendahuluan: Hemangioma atipikal jarang merupakan neoplasma jinak yang jarang ditemukan dan sering melibatkan tulang vertebra dan kraniofasial. Sedangkan hemangioma jaringan lunak merupakan neoplasma vaskuler jinak yang biasa dijumpai. Ketika terjadi pada tulang panjang, biasanya ditemukan di diafisis dan meta-diafisis. Hemangioma intraosseus dapat terjadi pada semua usia dan biasanya asimtomatik, sedangkan hemangioma jaringan lunak lebih sering terjadi pada wanita dibandingkan pria. Laporan kasus ini akan mendeskripsikan gambaran hemangioma intraosseus atipikal pada seorang laki-laki dewasa.

Laporan Kasus: Seorang wanita berusia 26 tahun memiliki keluhan tentang nyeri pada paha kiri selama 10 tahun terakhir, yang memburuk selama beberapa bulan terakhir. Pertumbuhan dan perkembangannya normal. Lima tahun sebelum masuk rumah sakit,

pernah mengalami kondisi jatuh berjalan, tapi tidak ada riwayat menjalani operasi. Radiografi femur menunjukkan lesi litik yang meluas dengan zona transisi yang sempit disertai dengan munculnya sklerotik dan ground glass pada diafisis femoralis kiri dan pembengkakan jaringan lunak yang mengandung kalsifikasi. CT-scan menunjukkan massa jaringan lunak padat berlobus yang terdefinisi dengan baik dengan kalsifikasi di dalam massa. Itu mengandung komponen pembuluh darah melebar dan kura-kura, menyebabkan lesi litik yang meluas dan kerusakan kortikal.

Simpulan: Hemangioma jaringan lunak sering ditemukan memiliki kejadian yang lebih tinggi pada wanita dibandingkan pria. Tidak seperti hemangioma pada tulang aksial, diagnosis hemangioma pada tulang apendikuler lebih menantang karena kasus yang jarang terjadi dan gambaran radiologis yang tidak spesifik. Hemangioma intraosseus dapat memberikan gambaran

¹PPDS-1 Radiologi, Fakultas Kedokteran Universitas Udayana-RSUP Sanglah Denpasar, Bali-Indonesia;

²Departemen/KSM Radiologi, Fakultas Kedokteran Universitas Udayana-RSUP Sanglah Denpasar, Bali-Indonesia;

³Departemen/KSM Patologi Anatomi, Fakultas Kedokteran Universitas Udayana-RSUP Sanglah Denpasar, Bali-Indonesia;

*Korespondensi:

Pande Putu Bagus Premana;
PPDS-1 Radiologi, Fakultas Kedokteran Universitas Udayana-RSUP Sanglah Denpasar, Bali-Indonesia;
baguspremana@gmail.com

Diterima: 21-01-2021

Disetujui: 15-04-2021

Diterbitkan: 30-04-2021

radiologis yang bervariasi dan harus dimasukkan dalam diagnosis komparatif lesi osteolitik dan lesi ekspansif.

Kata kunci: hemangioma intraosseus, hemangioma jaringan lunak, osteolitik.

Sitasi Artikel ini: Premana, P.P.B., Martadiani, E.D., Margiani, N.N., Sumadi, I.W.J. 2021. Atipikal intraosseus hemangioma: laporan kasus. *Intisari Sains Medis* 12(1): 467-471. DOI: 10.15562/ism.v12i1.942

PENDAHULUAN

Hemangioma Intraosseous jarang ditemui terhitung <1% dari semua tumor tulang. Dapat mengenai segala usia terutama mereka yang berumur 40 hingga 50 tahun. Hemangioma Intraosseous lebih sering mengenai tulang vertebra dan tulang kepala terhitung lebih dari 75% kasus. Keterlibatan tulang panjang sangat jarang dan langka, diantara tulang panjang.^{1,2} Hemangioma Intraosseous biasanya soliter tetapi sepertiga dari kasus yang ada dapat memiliki lesi multiple.³

Hemangioma yang melibatkan tulang axial lebih sering asimtomatik dan sering tidak terdeteksi dalam jangka waktu yang lama dan sering terdeteksi secara tidak sengaja saat pemeriksaan radiologi sedangkan hemangioma pada tulang apendikular lebih sering memberikan gejala.¹

Foto radiografi, hemangioma pada tulang panjang menunjukkan gambaran *coarse lobulated, sunburst, moth eaten* dan *soap bubble appearance*. Lesi litik expansile merupakan gambaran yang jarang ditemui.¹ Pada tulang vertebra memberikan gambaran radiologi berupa lesi litik yang mungkin terdapat *coarse* trabekulasi, dan *multiloculated (honeycomb)*.²

Hemangioma intraosseous kebanyakan berada di *central* atau *eccentric*, lokasi lain yang jarang adalah intrakortikal, periosteal, dan intraarticular.^{2,4}

Pada CT scan hemangioma pada tulang kepala dan vertebra dapat menunjukkan gambaran *polka dot* atau *honeycomb appearance*, namun temuan CT pada tulang panjang dan pipih tidak spesifik dan sulit untuk mempertimbangkan hemangioma Intraosseous kedalam diagnosis diferensial.^{5,6} CT scan hemangioma pada tulang panjang sesuai dengan gambarannya pada radiografi dan dilihat sebagai lesi osteolitik dengan trabekulasi internal.⁷⁻⁹

Hemangioma Intraosseous pada tulang panjang memiliki gambaran yang bervariasi pada MRI dan menunjukkan low, intermediate, atau high sinyal intensitas pada T1WI. Sinyal hyperintense kadang terlihat pada T1WI mungkin karena adanya kandungan lemak dalam lesi. Pada T2WI hemangioma Intraosseous biasanya memberikan gambaran hyperintense karena kandungan cairan dari pembuluh darah tumor. T1 dan T2WI secara khas dapat menunjukkan hypointense internal trabekulasi dalam hemangioma intraosseous pada tulang panjang.⁹ Hemangioma dapat memberikan gambaran minimal atau tidak adanya enhancement setelah pemberian kontras.¹

Hemangioma Intraosseous biasanya menunjukkan penyerapan normal pada bone scan MDP Tc-99m meskipun dalam beberapa kasus dapat menunjukkan fotopenia dan peningkatan aktifitas ringan hingga sedang.³

Diagnosa banding dari hemangioma pada tulang panjang di juxtaartikular meliputi GCT, ABC dan plasmacytoma dan kemungkinan lain adalah brown tumor dan metastase.¹ Diagnosa banding lain bisa fibrous dysplasia dan pada hemangioma tulang pipih yang menunjukkan pertumbuhan yang agresif dan osteolitik maka tumor tulang ganas dapat dianggap sebagai diagnosis banding utama.⁸ Hemangioma tumbuh lambat dan tidak ada laporan yang diketahui tentang degenerasi malignant, namun ada kasus dengan pola agresif lokal yang meniru gambaran lesi ganas.³

Meskipun pengobatan khusus tidak diperlukan untuk kasus asimtomatik dan dengan ukuran tumor yang kecil, Tindakan bedah seperti kuretase dan reseksi bedah komplis dan bone grafting di indikasikan pada kasus yang simptomatik. Radiasi terapi disarankan untuk pasien yang tidak bisa dilakukan reseksi bedah pada pasien yang simptomatik atau bergejala.⁴

Studi yang dipublikasikan menunjukkan bahwa radioterapi memainkan peranan penting dalam pengobatan hemangioma vertebra.⁵

Tidak seperti hemangioma yang terjadi pada di tulang vertebra dan tulang kepala, yang memiliki gambaran radiologi yang khas, diagnosis hemangioma pada extremitas mungkin lebih menantang bagi ahli radiologi muskuloskeletal dan bedah orthopedi dikarenakan hemangioma pada ekstremitas jarang dan tidak memiliki gambaran radiologi yang khas.⁴

Hemangioma soft tissue merupakan neoplasma jinak dari vascular yang sering ditemui, angka kejadian pada wanita lebih sering bila dibandingkan dengan laki-laki.⁶ Gambaran radiologi soft tissue hemangioma sering kali memberikan gambaran normal, phleboliths dikaitkan dengan hemangioma kavernous pada sekitar 50% kasus, soft tissue mass yang cukup besar dan dekat dengan tulang maka bisa menyebabkan perubahan osseous termasuk reaksi periosteal, dan penebalan kortikal dapat terjadi, dalam beberapa kasus tekanan dari massa yang berdekatan dengan tulang bisa menyebabkan erosi dan fraktur patologis.⁶

Pada CT scan tanpa kontras atenuasi massa otot yang tidak jelas dapat diidentifikasi, phleboliths yang terlalu kecil untuk diidentifikasi. Pada USG dapat memberikan gambaran massa kompleks, jika terdapat banyak phleboliths maka akan tampak akustik shadow, evaluasi doppler dapat menunjukkan aliran *low* resistensi arterial *flow* dengan aliran kedepan selama systole dan diastole.⁶

Standar pemeriksaan pada hemangioma soft tissue adalah MRI, hemangioma biasanya *well defined*, berlobulasi, dan heterogen tanpa invasi lokal. Pada T1 sinyal keseluruhan sering intermediate hingga sedikit high. Beberapa area fokal high attenuation dalam sebagian besar lesi. Pada T2 *high*

attenuation sinyal cenderung mendominasi pada T2 weighted.

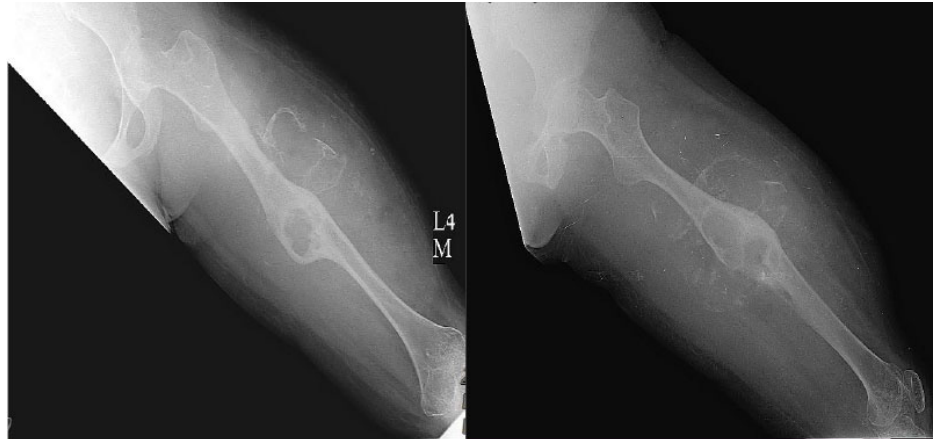Hemangioma soft tissue yang tidak bergejala biasanya tidak memerlukan terapi, tetapi pada pasien bergejala meliputi pembedahan, laser, dan untuk menghindari pendarahan saat tindakan biasanya dilakukan embolisasi, dan skleroterapi tapi bila tumor terlalu besar dan tidak memungkinkan dilakukan pembedahan maka dapat dilakukan radioterapi.⁶

LAPORAN KASUS

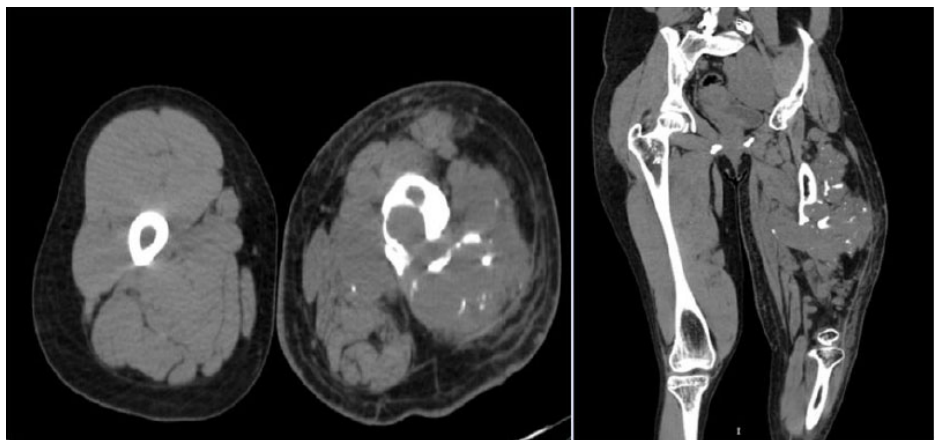
Seorang wanita 26 tahun dengan keluhan nyeri pada paha kiri sejak 10 tahun lalu yang dirasakan meningkat beberapa bulan terakhir dan menyebabkan kesulitan dalam berjalan. Riwayat kelahiran sebelumnya lahir normal dengan usia kehamilan ibu 37-38 minggu, berat badan lahir 3 kg dan tidak ada gangguan pertumbuhan atau perkembangan. Pasien memiliki riwayat jatuh secara tiba-tiba saat sedang berjalan pada awal tahun 2015, tidak memiliki riwayat operasi sebelumnya.

Pasien lalu dilakukan pemeriksaan radiologi awal dan didapatkan hasilnya adalah gambaran lesi litik ekspansil dengan narrow transitional zone disertai sklerotik dan ground glass pada diafisis os femur sinistra selain itu juga didapatkan gambaran soft tissue swelling dengan kalsifikasi amorf, jadi dikesankan sesuai dengan gambaran hemangioma soft tissue dan hemangioma intraosseous (**Gambar 1**). Pemeriksaan histopatologi dilakukan dan didapatkan gambaran pembuluh darah yang berdilatasi dan dilapisi oleh endothelium yang tipis, tidak tampak tanda keganasan sehingga dikonfirmasi sebagai hemangioma cavernous (**Gambar 5**). Selanjutnya pada Pemeriksaan CT scan ekstremitas didapatkan gambaran massa solid lobulated batas tidak tegas disertai dengan komponen kalsifikasi yang terdiri dari bagian soft tissue dan vaskular yang berdilatasi dan berkelok-kelok yang menyebabkan lesi litik ekspansil dengan detruksi korteks pada os femur kiri sehingga dikesankan hemangioma cavernosus (**Gambar 2, 3, dan 4**)

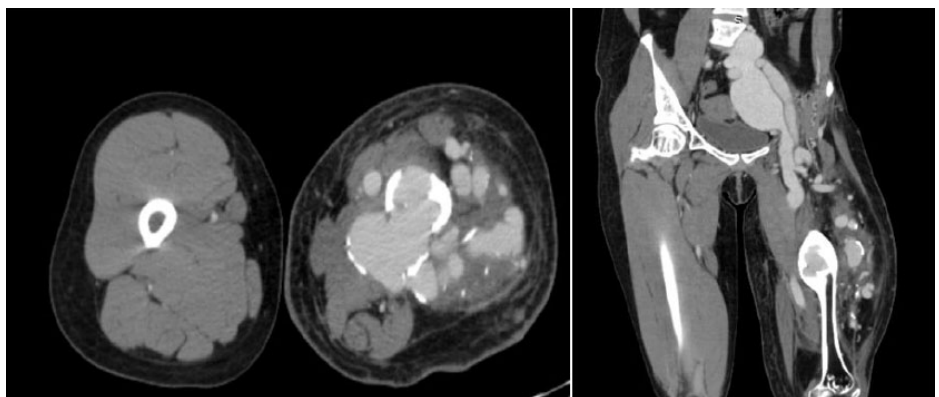
Pasien lalu diberikan terapi terkait dengan keluhan nyeri secara simptomatik dan radioterapi yang dilakukan secara rutin serta dilakukan follow up selama



Gambar 1. Foto Femur kiri AP/Lateral.



Gambar 2. CT-scan pasien potongan axial dan coronal tanpa kontras.

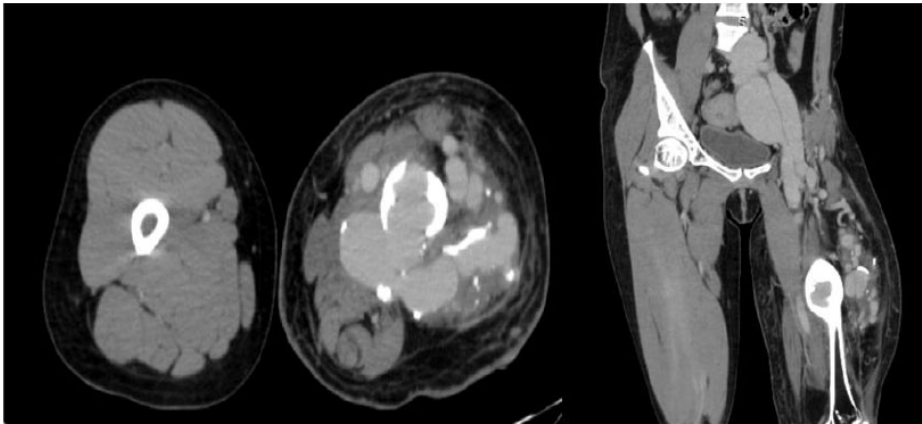


Gambar 3. CT scan pasien potongan axial dan coronal dengan kontras pada fase arteri.

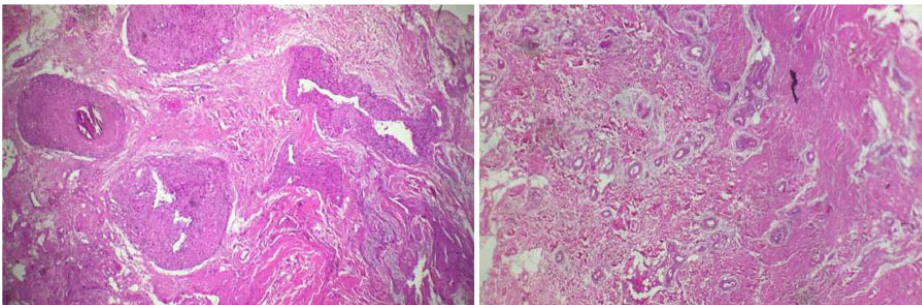
beberapa tahun dan hasilnya terjadi perbaikan keluhan nyeri yang dirasakan. Namun sebulan terakhir pasien datang dengan keluhan nyeri berulang dan di diagnosa awal dengan DVT lalu dilakukan pemeriksaan USG doppler dan hanya didapatkan gambaran subkutaneus edema.

PEMBAHASAN

Pada pasien ini dilakukan pemeriksaan radiologi awal dan ditemukan gambaran lesi litik ekspansil dengan narrow transitional zone disertai sklerotik dan ground glass pada diafisis os femur sinistra selain itu juga didapatkan gambaran soft



Gambar 4. CT scan pasien potongan axial dan coronal dengan kontras pada fase vena.



Gambar 5. Hasil PA dari pasien dengan gambaran hemangioma cavernous.

tissue swelling dengan kalsifikasi amorf. Dimana jika dibandingkan dengan literatur yang ada menyebutkan pada foto radiografi, hemangioma menunjukkan gambaran coarse lobulated, sunburst, moth eaten dan soap bubble appearance. Lesi litik expansile merupakan gambaran yang jarang ditemui.^{3,4} Sedangkan hemangioma soft tissue memberikan gambaran radiologi normal, phleboliths dikaitkan dengan hemangioma kavernous pada sekitar 50% kasus. Lalu pasien di lakukan pemeriksaan CT scan dan ditemukan gambaran massa solid lobulated batas tidak tegas disertai dengan komponen kalsifikasi yang terdiri dari bagian soft tissue dan vaskular yang berdilatasi dan berkelok-kelok yang menyebabkan lesi litik ekspansil dengan detruksi korteks pada os femur kiri bila dibandingkan beberapa literatur menyebutkan pada CT scan hemangioma pada tulang kepala dan vertebra dapat menunjukkan gambaran polka dot atau honeycomb appearance, namun temuan CT pada tulang panjang dan pipih tidak spesifik. sedangkan Pada CT scan hemangioma

soft tissue memberikan gambaran tanpa kontras atenuasi massa otot yang tidak jelas dapat diidentifikasi, phleboliths yang terlalu kecil untuk diidentifikasi pada foto polos dapat diungkap. Diagnosa untuk menegakan diagnosa dari hemangioma dilakukan secara histopatologi yang pada pasien ini telah dilakukan dan didapatkan gambaran hemangioma cavernosus.^{7,8}

Beberapa pemeriksaan lain yang dapat dilakukan untuk hemangioma intraosseous ini adalah pemeriksaan MRI dan bone scan yang tidak lakukan pada pasien ini. Pengobatan yang bisa dilakukan pada pasien dengan hemangioma intraosseous biasanya berupa tindakan bedah seperti kuretase dan reseksi bedah komplit dan bone grafting serta radiasi terapi, pada pasien ini telah dilakukan radiasi terapi secara rutin dan memberikan perbaikan keluhan dari pasien.^{9,10}

SIMPULAN

Hemangioma yang melibatkan tulang axial lebih sering asimtomatik dan sering tidak terdeteksi dalam jangka waktu yang lama dan sering terdeteksi secara

tidak sengaja saat pemeriksaan radiologi sedangkan hemangioma pada tulang appendikular lebih sering memberikan gejala. Hemangioma pada soft tissue cukup sering dijumpai dengan angka kejadian pada wanita lebih tinggi dibandingkan pria.

Tidak seperti hemangioma pada tulang axial, diagnosa hemangioma pada tulang appendicular lebih menantang dikarenakan kasus yang jarang dan gambaran radiologi yang tidak spesifik.

Hemangioma interosesus pada diafisis tulang femur merupakan kasus yang sangat jarang terjadi dan bisa mengaburkan diagnosa pasti dikarenakan gambaran radiologi yang mirip dengan tumor tulang lainnya. sedangkan hemangioma pada soft tissue sering memberikan gambaran radiologi yang normal dan harus dikonfirmasi dengan pemeriksaan lanjutan bila pasien bergejala.

Hemangioma intraosseous dapat memberikan gambaran radiologi yang bervariasi dan harus dimasukkan kedalam diagnosis banding lesi osteolitik dan ekspansil, bagaimanapun diagnosis pasti hanya dapat dikonfirmasi secara histopatologi.

KONFLIK KEPENTINGAN

Penulis tidak memiliki konflik kepentingan terkait publikasi dari artikel ini.

PENDANAAN

Laporan kasus ini tidak mendapatkan bantuan pendanaan dari sektor apapun.

ETIKA DALAM PUBLIKASI

Seluruh pasien telah menandatangani lembar *informed consent* dan menyetujui publikasi dari data medis mereka dalam jurnal ilmiah kedokteran dengan tetap menjaga kerahasiaan identitas.

KONTRIBUSI PENULIS

Pande Putu Bagus Premana bertanggung jawab dalam penyusunan naskah publikasi, Elysanti Dwi Martadiani dan Ni Nyoman Margiani bertanggung jawab terhadap ekspertise radiologi dan supervise penyusunan naskah publikasi, I Wayan Juli Sumadi bertanggung jawab terhadap ekspertise patologi anatomi.

DAFTAR PUSTAKA

1. Chawla A, Singrakhia M, Maheshwari M, Modi N, Parmar H. Intraosseous haemangioma of the proximal femur: imaging findings. *Br J Radiol.* 2006;79(944):e64-6. doi: [10.1259/bjr/53131368](https://doi.org/10.1259/bjr/53131368).
2. Manaster BJ. *Diagnostic Imaging Musculoskeletal Non-Traumatic Disease* second edition. Philadelphia: Elsevier; 2016.
3. Ching BC, Wong JS, Tan MH, Jara-Lazaro AR. The many faces of intraosseous haemangioma: a diagnostic headache. *Singapore Med J.* 2009;50(5):e195-8.
4. Cha JG, Yoo JH, Kim HK, Park JM, Paik SH, Park SJ. PET/CT and MRI of intraosseous haemangioma of the tibia. *Br J Radiol.* 2012;85(1012):e94-8. doi: [10.1259/bjr/35251836](https://doi.org/10.1259/bjr/35251836).
5. Yao K, Tang F, Min L, Zhou Y, Tu C. Multifocal intraosseous hemangioma: A case report. *Medicine (Baltimore).* 2019;98(2):e14001. doi: [10.1097/MD.00000000000014001](https://doi.org/10.1097/MD.00000000000014001).
6. Olsen KI, Stacy GS, Montag A. Soft-tissue cavernous hemangioma. *Radiographics.* 2004;24(3):849-54. doi: [10.1148/rg.243035165](https://doi.org/10.1148/rg.243035165).
7. Ko SW, Park JG. Cavernous hemangioma of the ilium mimicking aggressive malignant bone tumor with increased activity on (18)F-FDG PET/CT. *Korean J Radiol.* 2013;14(2):294-8. doi: [10.3348/kjr.2013.14.2.294](https://doi.org/10.3348/kjr.2013.14.2.294).
8. Shikhare S, Sittampalam K, Peh W, Shimpi T. Proximal Ulna: A Rare Location for Solitary Intraosseous Hemangioma. *Oman Med J.* 2018;33(3):260-263. doi: [10.5001/omj.2018.48](https://doi.org/10.5001/omj.2018.48).
9. Hwang K. Intraosseous hemangioma of the orbit. *J Craniofac Surg.* 2000;11(4):386-7. doi: [10.1097/00001665-200011040-00020](https://doi.org/10.1097/00001665-200011040-00020).
10. Moore SL, Chun JK, Mitre SA, Som PM. Intraosseous hemangioma of the zygoma: CT and MR findings. *AJNR Am J Neuroradiol.* 2001;22(7):1383-5.



This work is licensed under a Creative Commons Attribution