



INTISARI SAINS MEDIS

Published by Intisari Sains Medis

## Gambaran radiologi lesi litik pada manus: serial kasus



CrossMark

Jessica Harlan<sup>1\*</sup>, Elysanti Dwi Martadiani<sup>2</sup>, Made Widhi Asih<sup>2</sup>,  
I Wayan Juli Sumadi<sup>3</sup>

### ABSTRACT

**Background:** Lytic lesion of the hand has been challenging in making the differential diagnoses. Tumor and tumor-like lesions present with a wide spectrum of radiological changes.

**Cases:** The first patient is a 17 years old male presents with a painless lump in the left 5<sup>th</sup> finger, suggested as benign bone tumor. The second patient is a 28 years old male presents with a painful lump in the left 3<sup>rd</sup> finger, suggested as close fracture of the left metacarpal of the hand. The third patient is a 11 years old male presents with a painless lump and open wound in the right 2<sup>nd</sup> finger, suggested as aggressive bone tumor. First patient's hand radiographs reveal expansile lytic lesions with narrow transitional zone, endosteal scalloping, ring and arc calcification, no periosteal reaction, no cortical destruction in metadiaphysis of 5<sup>th</sup> metacarpal and proximal phalanx of the left hand, suggested as primary benign bone tumor, suggested enchondroma. Histomorphology result suggested as

enchondromatosis. Second patient's hand radiographs reveal expansile lytic lesion with narrow transitional zone and cortical destruction, no periosteal reaction, no calcification in epiphysis to diaphysis of 3<sup>rd</sup> proximal phalanx of the left hand, suggested as primary benign bone tumor, suggested giant cell tumor. Histomorphology result suggested as benign giant cell tumors of the bone. Third patient's hand radiographs reveal fusiform expansile lytic lesion with narrow transitional zone causes enlargement of diaphysis with cortical destruction and soft tissue mass, no periosteal reaction, no calcification in 2<sup>nd</sup> proximal phalanx of right hand, suggested as tuberculous dactylitis, suggested non tuberculous osteomyelitis. Histomorphology result suggested as tuberculous process.

**Conclusion:** Imaging and histomorphology play an important role in differentiating tumor and tumor-like lesions in bone. Recognition of imaging appearance of these lesions may help clinicians make a decision for the treatment.

**Keywords:** hand, lytic lesion, radiograph.

**Cite This Article:** Harlan, J., Martadiani, E.D., Asih, M.W., Sumadi, I.W.J. 2021. Gambaran radiologi lesi litik pada manus: serial kasus. *Intisari Sains Medis* 12(1): 449-452. DOI: [10.15562/ism.v12i1.941](https://doi.org/10.15562/ism.v12i1.941)

### ABSTRAK

**Latar Belakang:** Lesi osteolitik pada manus menjadi tantangan dalam membuat diagnosis banding. Tumor dan lesi yang menyerupai memiliki gambaran radiologi beragam.

**Kasus:** Pasien pertama laki-laki usia 17 tahun dengan keluhan benjolan yang tidak nyeri pada jari ke 5 tangan kiri dengan kecurigaan tumor tulang jinak. Pasien kedua laki-laki usia 28 tahun dengan keluhan benjolan yang nyeri pada jari ke 3 tangan kiri dengan kecurigaan fraktur tertutup pada metacarpal tangan kiri. Pasien ketiga laki-laki usia 11 tahun dengan keluhan benjolan disertai luka terbuka pada jari ke 2 tangan kanan dengan kecurigaan tumor tulang agresif. Radiografi manus pasien pertama mengesankan lesi litik ekspansil dengan *narrow transitional zone* pada metadiaphysis

metacarpal digiti V dan phalang proksimal digiti V manus kiri dengan endosteal scalloping, tidak tampak reaksi perisosteal maupun destruksi korteks, matriks kalsifikasi *ring and arc* yang mengesankan tumor tulang primer jinak, mengesankan enchondroma. Histomorfologi sesuai gambaran enchondromatosis. Radiografi manus pasien kedua mengesankan lesi litik ekspansil dengan *narrow transitional zone* yang menyebabkan destruksi korteks pada epifisis hingga diafisis phalang proksimal digiti III manus kiri dengan keterlibatan jaringan lunak, tidak tampak matriks kalsifikasi maupun reaksi periosteal yang mengesankan gambaran giant cell tumor. Histomorfologi sesuai gambaran giant cell tumor tulang jinak. Radiografi manus pasien ketiga mengesankan lesi litik ekspansil

<sup>1</sup>PPDS-1 Radiologi, Fakultas Kedokteran Universitas Udayana-RSUP Sanglah Denpasar, Bali-Indonesia

<sup>2</sup>Departemen/KSM Radiologi, Fakultas Kedokteran Universitas Udayana-RSUP Sanglah Denpasar, Bali-Indonesia

<sup>3</sup>Departemen/KSM Patologi Anatomi, Fakultas Kedokteran Universitas Udayana-RSUP Sanglah Denpasar, Bali-Indonesia

\*Korespondensi:

Jessica Harlan; Departemen/KSM Radiologi, Fakultas Kedokteran Universitas Udayana-RSUP Sanglah Denpasar, Bali-Indonesia;  
[jessicaharlan92@gmail.com](mailto:jessicaharlan92@gmail.com)

Diterima: 21-01-2021

Disetujui: 05-04-2021

Diterbitkan: 30-04-2021

fusiform dengan *narrow transitional zone* yang menyebabkan pelebaran diafisis dengan destruksi korteks dan keterlibatan jaringan lunak pada phalang proksimal digiti II manus kanan, tidak tampak matriks kalsifikasi maupun reaksi periosteal yang mengesankan suatu daktilitis tuberkulosis dengan diagnosis banding osteomyelitis non tuberkulosis. Histomorfologi sesuai

gambaran tuberkulosis.

**Simpulan:** Pencitraan dan histomorfologi memainkan peran penting dalam membedakan tumor dan lesi yang menyerupai tumor pada tulang. Mengenali lesi ini sangat penting karena membantu klinisi untuk menentukan terapi.

**Kata kunci:** lesi litik, manus, radiografi.

**Sitasi artikel ini:** Harlan, J., Martadiani, E.D., Asih, M.W., Sumadi, I.W.J. 2021. Gambaran radiologi lesi litik pada manus: serial kasus. *Intisari Sains Medis* 12(1): 449-452. DOI: 10.15562/ism.v12i1.941

## PENDAHULUAN

Lesi osteolitik pada manus memiliki diagnosis banding yang luas. Tumor tulang primer pada manus jarang terjadi, hanya sekitar 2% -5%, umumnya adalah tumor tulang jinak.<sup>1,2</sup>

Secara umum, diagnosis banding lesi osteolitik dapat diingat dengan mnemonic "FEGNOMASHIC" (*fibrous dysplasia, enchondroma* atau *eosinophilic granuloma, giant cell tumor, nonossifying fibroma, osteblastoma, metastases* atau *myeloma, aneurysmal bone cyst, simple bone cyst, hyperparathyroidism, infection, dan chondroblastoma* atau *chondromyxoid fibroma*).<sup>2</sup>

Tumor dapat bersifat primer, kongenital, sekunder atau metastasis.<sup>3</sup> Serial kasus ini akan membahas enchondroma, *giant cell tumor* (GCT), dan daktilitis tuberkulosis.

## LAPORAN KASUS

### Kasus 1

Pria 17 tahun dengan benjolan pada jari ke 5 tangan kiri sekitar 6 tahun sebelum masuk rumah sakit (SMRS). Benjolan tidak semakin membesar dan tidak nyeri. Pemeriksaan fisik terlihat adanya benjolan, tanpa nyeri tekan, gerak jari bebas. Pasien didiagnosa kecurigaan tumor tulang jinak (**Gambar 1a**).

Pemeriksaan radiografi manus didapatkan hasil lesi litik ekspansil dengan *narrow transitional zone* pada metadiafisis metacarpal digiti V dan phalang proksimal digiti V manus kiri dengan *endosteal scalloping*, tidak tampak

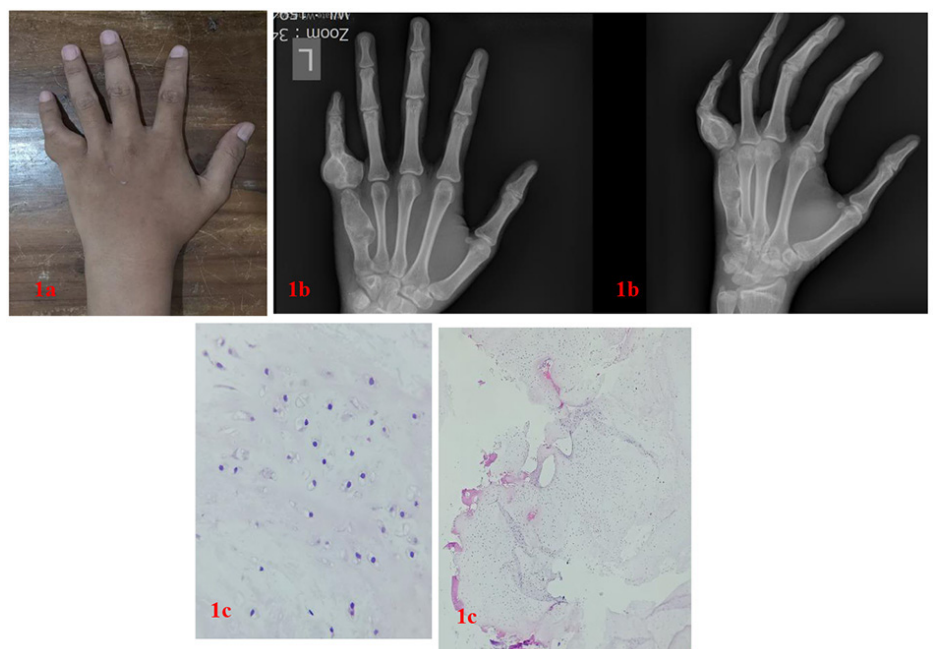
reaksi perisoteal maupun destruksi korteks, matriks kalsifikasi *ring and arc* yang mengesankan tumor tulang primer jinak dengan diagnosis banding enchondroma (**Gambar 1b**). Setelah itu dilakukan pemeriksaan histomorfologi berupa jaringan tulang rawan hialin yang mengandung sel kondrosit neoplastik berlobus, tidak ditemukan mitosis, yang mengesankan suatu enchondromatosis (**Gambar 1c**).

### Kasus 2

Pria 28 tahun dengan keluhan benjolan pada jari tengah tangan kiri sekitar 10 bulan SMRS disertai nyeri. Pemeriksaan fisik terlihat massa dengan konsistensi

padat, *immobile*, dan nyeri tekan. Pasien didiagnosa dengan kecurigaan fraktur tertutup pada metakarpal tangan (**Gambar 2a**).

Pemeriksaan radiografi manus didapatkan hasil lesi litik ekspansil dengan *narrow transitional zone* yang menyebabkan destruksi korteks pada epifisis hingga diafisis phalang proksimal os digiti III manus sinistra dengan keterlibatan jaringan lunak, tidak tampak matriks kalsifikasi maupun reaksi periosteal yang mengesankan gambaran *giant cell tumor* (GCT) (**Gambar 2b**). Setelah itu dilakukan pemeriksaan histomorfologi massa tumor berbatas tegas terdiri dari ruang - ruang kistik yang



**Gambar 1.** (a) foto klinis, (b) radiologi manus, dan (c) hisopatologi.

sebagian mengandung area perdarahan, dinding kista terdiri dari sebaran *osteoclast like giant cell* mengesankan GCT tulang jinak (**Gambar 2c**).

### Kasus 3

Pria 11 tahun datang dengan keluhan benjolan pada jari ke 2 tangan kanan sekitar 4 bulan disertai luka terbuka di sekitarnya. Keluhan nyeri disangkal. Pada pemeriksaan fisik terlihat dengan luka terbuka, gerak jari aktif. Pasien didiagnosa

dengan kecurigaan tumor tulang primer agresif (**Gambar 3a**).

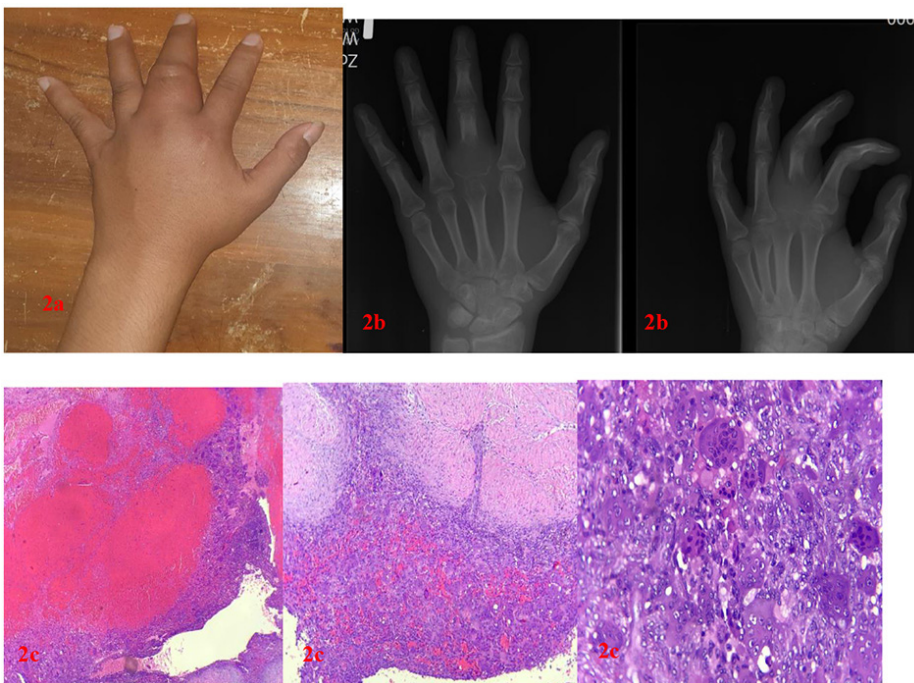
Kemudian dilakukan pemeriksaan radiografi manus dengan hasil lesi litik ekspansil fusiform dengan *narrow transitional zone* yang menyebabkan pelebaran diafisis dengan destruksi korteks dan keterlibatan jaringan lunak pada phalang proksimal digiti II manus kanan, tidak tampak matriks kalsifikasi maupun reaksi periosteal yang mengesankan suatu daktilitis tuberkulosis

dengan diagnosis banding osteomyelitis non tuberkulosis (**Gambar 3b**). Setelah itu dilakukan pemeriksaan histomorfologi dengan nekrosis kaseosa dan sel - sel epiteloid histiosit yang membentuk struktur granuloma yang mengesankan proses tuberkulosis (**Gambar 3c**).

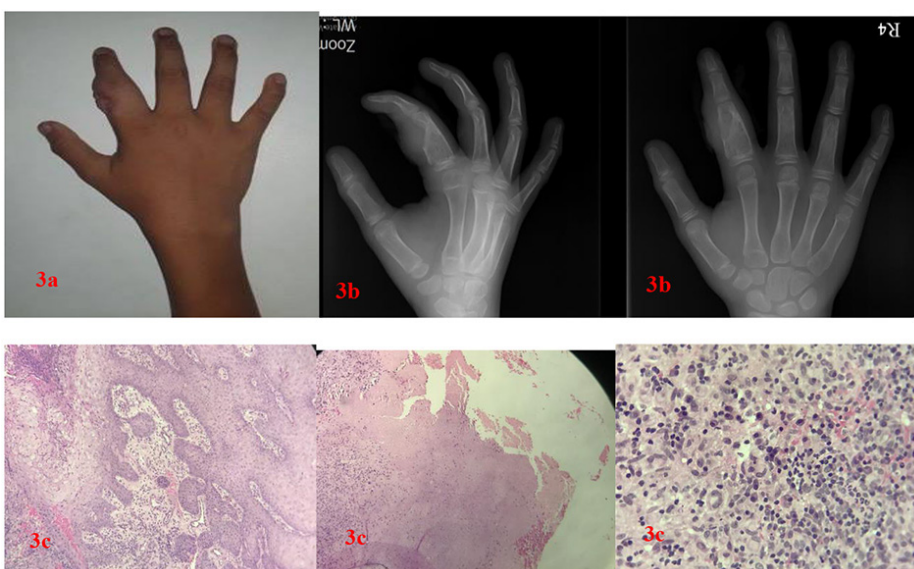
### PEMBAHASAN

Enchondroma merupakan tumor tulang pada manus yang paling sering. Enchondroma biasanya tidak nyeri dan sering ditemukan secara tidak sengaja. Secara literatur, enchondroma umumnya terjadi pada dekade ke 2-4.<sup>4,5</sup> Predileksi paling sering terjadi di metadiaphisis/dekat physis phalang proksimal, metacarpal dan phalang medial. Enchondroma memiliki karakteristik lesi litik dengan *narrow transitional zone*, matriks chondroid khas yaitu *stippled rings-and arcs/popcorn type appearance*, tidak ada reaksi periosteal maupun disrupsi korteks, dapat menyebabkan ekspansi tulang dan penipisan serta *endosteal scalloping* dari korteks. Pada kasus ini didapatkan benjolan tidak nyeri pada laki-laki usia 17 tahun. Pemeriksaan radiografi manus didapatkan lesi litik ekspansil dengan *narrow transitional zone* pada metadiaphisis metacarpal dan phalang proksimal manus kiri dengan matriks kalsifikasi *ring and arc* yang, *endosteal scalloping*, tidak tampak reaksi periosteal maupun destruksi korteks, yang dikesankan sebagai enchondroma. Pemeriksaan histomorfologi dengan hasil sesuai gambaran enchondromatosis.<sup>5,6</sup>

Giant cell tumor (GCT) adalah tumor litik pada ujung tulang setelah epifisis menutup. Gejala umumnya tidak spesifik seperti nyeri, bengkak/massa jaringan lunak, fraktur. Secara literatur, GCT umumnya terjadi pada usia 20-50 tahun. Predileksi pada manus paling sering terjadi pada pada metacarpal dan phalang proksimal yang meluas ke diafisis. Pada radiografi, GCT memiliki karakteristik lesi litik dengan *narrow transitional zone*, tidak terdapat matriks kalsifikasi maupun reaksi periosteal, dapat disertai destruksi korteks. Pada kasus ini didapatkan benjolan yang dirasakan nyeri pada laki-laki 28 tahun. Pemeriksaan radiografi didapatkan lesi litik ekspansil dengan *narrow transitional zone* yang menyebabkan destruksi korteks pada



**Gambar 2.** (a) Foto klinis, (b) radiologi manus, (c) histopatologi.



**Gambar 3.** (a) Foto klinis, (b) radiologi manus, (c) histopatologi.

epifisis hingga diafisis phalang proksimal manus kiri dengan keterlibatan jaringan lunak, tidak tampak matriks kalsifikasi maupun reaksi periosteal yang dikesankan sebagai GCT. Pemeriksaan histomorfologi dengan hasil sesuai gambaran GCT tulang jinak.<sup>7,8</sup>

Daktilitis tuberkulosis/spina ventosa merupakan tuberkulosis osteartikular yang mengenai tulang tubuler pendek. Gejalanya meliputi pembengkakan yang tidak nyeri, tidak disertai demam dan tidak disertai tanda-tanda inflamasi akut. Secara literatur, spina ventosa umumnya terjadi pada anak-anak, terutama <6 tahun. Predileksi pada manus umumnya terjadi pada phalang proksimal, jari tengah serta metacarpal.<sup>9,10</sup> Pada radiografi, spina ventosa memiliki karakteristik lesi litik dengan pembesaran fusiform dari diafisis disertai pembengkakan jaringan lunak, dapat disertai erosi korteks, destruksi korteks, jarang disertai reaksi periosteal.<sup>11-13</sup> Pada kasus ini didapatkan benjolan yang tidak nyeri pada pria 11 tahun. Pemeriksaan radiografi didapatkan lesi litik ekspansil fusiform dengan *narrow trazitional zone* yang menyebabkan pelebaran diafisis dengan destruksi korteks dan keterlibatan jaringan lunak pada phalang proksimal manus kanan, tidak tampak matriks kalsifikasi maupun reaksi periosteal, yang dikesankan sebagai spina ventosa dengan diagnosis banding osteomyelitis non tuberkulosis. Pemeriksaan histomorfologi dengan hasil sesuai gambaran peradangan granulomatosa kronis kronis dapat disebabkan oleh proses tuberkulosis.

## SIMPULAN

Radiografi dan histomorfologi berperan penting dalam membedakan tumor dan

lesi yang menyerupai tumor. Mengenali lesi ini sangat penting karena membantu klinisi untuk menentukan terapi.

## KONFLIK KEPENTINGAN

Penulis tidak memiliki konflik kepentingan terkait publikasi dari artikel ini.

## PENDANAAN

Laporan kasus ini tidak mendapatkan bantuan pendanaan dari sektor apapun.

## ETIKA DALAM PUBLIKASI

Seluruh pasien telah menandatangani lembar *informed consent* dan menyetujui publikasi dari data medis mereka dalam jurnal ilmiah kedokteran dengan tetap menjaga kerahasiaan identitas.

## KONTRIBUSI PENULIS

Jessica Harlan bertanggung jawab dalam penyusunan naskah publikasi, Elysanti Dwi Martadiani dan Made Widhi Asih bertanggung jawab terhadap ekspertise radiologi dan supervise penyusunan naskah publikasi, I Wayan Juli Sumadi bertanggung jawab terhadap ekspertise patologi anatomi.

## DAFTAR PUSTAKA

1. Jamshidi K, Mazhar FN, Jafari D. Lytic lesion in the distal phalanx of the hand. *Shafa Ortho J*. 2015;2(1):e441.
2. Melamud K, Drape J, Hayashi D, Roemer FW, Zentner J, Guermazi A. Diagnostic imaging of benign and malignant osseous tumors of the fingers. *Muskuloskeletal Imaging*. 2014;34:1954–1967.
3. Subramanian S, Viswanathan VK. Lytic Bone Lesions. 2020 Jun 25. In: *StatPearls* [Internet]. Treasure Island (FL): StatPearls Publishing; 2020 Jan-. PMID: 30969659.

4. Rogers AD, Payne JE, Yu JS. Cartilage imaging: a review of current concepts and emerging technologies. *Semin Roentgenol*. 2013 Apr;48(2):148-57. doi: 10.1053/j.ro.2012.11.006. PMID: 23452462.
5. Ahmed O, Moore DD, Stacy GS. Imaging Diagnosis of Solitary Tumors of the Phalanges and Metacarpals of the Hand. *AJR Am J Roentgenol*. 2015;205(1):106-15. doi: 10.2214/AJR.14.13340.
6. Aihara AY. Imaging evaluation of bone tumors. *Radiol Bras*. 2016;49(3):VII. doi: 10.1590/0100-3984.2016.49.3e2.
7. Lee SJ, Choo HJ, Heo YJ, Kim SW, Cho KH, Suh KJ, et al. Bone tumors of the hands: focus on ct and mr findings. *Austin Journal of Radiology*. 2017;4(3):1074.
8. Purohit S, Pardiwala DN. Imaging of giant cell tumor of bone. *Indian J Orthop*. 2007 Apr;41(2):91-6. doi: 10.4103/0019-5413.32037. PMID: 21139758; PMCID: PMC2989147.
9. Sobti A, Agrawal P, Agarwala S, Agarwal M. Giant Cell Tumor of Bone - An Overview. *Arch Bone Jt Surg*. 2016;4(1):2-9.
10. Chakarun CJ, Forrester DM, Gottsegen CJ, Patel DB, White EA, Matcuk GR Jr. Giant cell tumor of bone: review, mimics, and new developments in treatment. *Radiographics*. 2013;33(1):197-211. doi: 10.1148/rg.331125089.
11. Fairag R, Hamdi A. Tuberculous Dactylitis: Case Presentation and Functional outcome. *J Orthop Case Rep*. 2016;6(3):22-24. doi: 10.13107/jocr.2250-0685.484.
12. Abebe W, Abebe B, Molla K, Alemayehu T. Tuberculous Dactylitis: An Uncommon Presentation of Skeletal Tuberculosis. *Ethiop J Health Sci*. 2016;26(3):301-3. doi: 10.4314/ejhs.v26i3.15.
13. Senthil V, Bhat AK, Acharya A. Spina ventosa in a young adult: report of two cases [Internet] 2016 September. Available from : <http://www.casereports.in/articles/6/3/spina-ventosa-in-a-young-adult.html>



This work is licensed under a Creative Commons Attribution